

^{99m}Tc -HL91 和 ^{18}F -FDG 显像与放疗关系的实验研究

杨爱民 于燕 邓惠兴 李杰

【摘要】 目的 用 ^{99m}Tc -4,9-二氮-2,3,10,10-四甲基十二烷-2,11-二酮肟 (^{99m}Tc -HL91) 和 ^{18}F -FDG 为显像剂, 探讨肿瘤放疗前、后的乏氧状态与放疗疗效之间的关系。方法 ①动物: 选取 20 只昆明种、清洁级健康成年雄性小鼠供实验用(另备 5 只用于腹水模型), 采用完全随机方法分为 2 组(对照组和实验组), 每组 10 只。②细胞: 将 S180 腹水瘤细胞株复苏后分别接种于 5 只小鼠腹腔, 待腹水形成后, 抽取 1 ml 稀释至活瘤细胞计数大于 2×10^6 个/ml 瘤细胞悬液, 于每只小鼠右后肢皮下接种 0.2 ml。待瘤体长至 1~1.5 cm 时用于实验。③ ^{99m}Tc -HL91 显像: 通过小鼠尾静脉注射 ^{99m}Tc -HL91 37 MBq, 4 h 后分别于放疗前、放疗后 1 h、2 d 和 10 d 进行显像。④ ^{18}F -FDG 显像: 分别于放疗前和放疗后 11 d 进行 ^{18}F -FDG 显像。显像前 12 h 禁食, 小鼠尾静脉注射 ^{18}F -FDG 11.5 MBq, 30 min 后腹腔注射 0.1% 戊巴比妥钠麻醉。⑤放射治疗: 第 1 次 ^{99m}Tc -HL91 和 ^{18}F -FDG 显像结束后, 2 组小鼠分别给予 0 Gy 和 8 Gy 的 X 线照射。⑥图像处理和半定量分析: 于图像上肿瘤部位和小鼠肺野设等大感兴趣区(ROI), 获得显像中瘤/非瘤(T/NT)摄取比值(UR)。结果 ①放疗前和放疗后 1 h、2 d、10 d ^{99m}Tc -HL91 的 UR 分别为 3.53 ± 1.62 、 3.41 ± 1.42 、 2.55 ± 1.57 和 1.26 ± 0.03 , 表明放疗后肿瘤出现再氧合, 乏氧状态依次减低。对照组各时相的 UR 值分别为 3.62 ± 1.65 、 3.02 ± 1.94 、 4.10 ± 1.48 和 2.96 ± 2.02 , UR 无明显递减趋势, 表明肿瘤乏氧状态未见减低, 甚至在 2 d 时段出现加重。②放疗前和放疗后 11 d ^{18}F -FDG 显像的 UR 分别为 2.49 ± 1.29 和 1.49 ± 0.56 , UR 亦呈现依次递减趋势, 与 ^{99m}Tc -HL91 显像一致。表明放疗后肿瘤葡萄糖代谢活性减低。对照组的 UR 分别为 2.22 ± 0.45 和 1.89 ± 0.08 , UR 也出现减低, 但变化不明显, 而且大部分小鼠在显像前死亡。结论 放疗前后 ^{99m}Tc -HL91 显像的 UR 能够较好地评价肿瘤乏氧水平, 并可初步评价疗效, 为在活体评价放疗后肿瘤再氧合过程提供了一种新方法。

【关键词】 放射疗法; 氟脱氧葡萄糖 F18; 体层摄影术, 发射型计算机, 单光子; HL-91

Experimental study on the relationship between radiotherapy effect and ^{99m}Tc -HL91 and ^{18}F -FDG imaging YANG Ai-min*, YU Yan, DENG Hui-xing, LI Jie. *Department of Nuclear Medicine, the First Hospital, Medical School of Xi'an Jiaotong University, Xi'an, 710061, China

Corresponding author: YANG Ai-min, Email: yangaimin@mail.xjtu.edu.cn

【Abstract】 **Objective** To investigate the relationship between radiotherapy effect and ^{99m}Tc -4,9-diaza-2,3,10,10-tetramethyldodecan-2,11-dioxime (^{99m}Tc -HL91) and ^{18}F -FDG imaging in S180 mouse. **Methods** ① Animals: twenty male Kunming mice were randomly divided into two groups of radiotherapy and non-radiotherapy control group. ② Cells: S180 cell lines were injected into peritoneal cavity of the other 5 mice. When the S180 tumor developed, 1 ml liquid were dripped and diluted to the suspension solution of 2×10^6 cells. Then, 0.2 ml cells solution were injected into the hip of right rear leg of mice. The mouse model was used to experiment while the tumor dimension developed to 1~1.5 cm. ③ ^{99m}Tc -HL91 imaging: 37 MBq ^{99m}Tc -HL91 was injected into mouse models by tail vein. After 4 h, SPECT were performed before and at 1 h, 2 d and 10 d after radiotherapy. ④ ^{18}F -FDG imaging: 11.5 MBq ^{18}F -FDG was injected into mouse models by tail vein. After 30 min, SPECT were performed before and after radiotherapy at the time of 11 d. ⑤

DOI: 10.3760/cma.j.issn.1673-4114.2011.04.005

基金项目: 陕西省科技攻关项目(NO.2004K13-G9(3))

作者单位: 710061, 西安交通大学医学院第一附属医院核医学科(杨爱民, 邓惠兴, 李杰); 710061, 西安交通大学医学院公共卫生系(于燕)

通信作者: 杨爱民(Email: yangaimin@mail.xjtu.edu.cn)

Radiotherapy: two groups of mice were irradiated to 0 Gy and 8 Gy X-ray after the first $^{99}\text{Tc}^m\text{-HL91}$ and $^{18}\text{F}\text{-FDG}$ imaging. ⑥ Images analysis: the region of interest (ROI) region, in tumor and lung site, was drawn to calculate the uptake ratio (UR). **Results** Before and at 1 h, 2 d, and 10 d after radiotherapy, the UR in $^{99}\text{Tc}^m\text{-HL91}$ imaging were 3.53 ± 1.62 , 3.41 ± 1.42 , 2.55 ± 1.57 and 1.26 ± 0.03 , respectively, while the UR were 3.62 ± 1.65 , 3.02 ± 1.94 , 4.10 ± 1.48 and 2.96 ± 2.02 in control group. This revealed that tumors hypoxic level was decreased after radiation and suggested that tumors developed reoxygenation. Before and at 11d after radiotherapy, the UR in $^{18}\text{F}\text{-FDG}$ imaging were 2.49 ± 1.29 and 1.49 ± 0.56 , while the UR were 2.22 ± 0.45 and 1.89 ± 0.08 in control group, which suggested a coincident trend with $^{99}\text{Tc}^m\text{-HL91}$ imaging. The tumor glucose metabolism rate was also decreased which suggested a good radiotherapy outcome. **Conclusions** $^{99}\text{Tc}^m\text{-HL91}$ UR can effectively be used to evaluate the tumor hypoxic level in vivo. This affords a new useful method to assess the whole volume of tumor hypoxic level in clinic.

【Key words】 Radiotherapy; Fluorodeoxyglucose F18; Tomography, emission-computed, single-photon; HL91

实体肿瘤普遍存在乏氧, 是肿瘤的特性之一。试验表明: 肿瘤乏氧是导致肿瘤局部出现放疗不敏感和产生局部复发及远位转移的重要原因。同时, 近期研究表明: 肿瘤乏氧存在明显的异质性, 不同病理类型、同一类型的不同个体以及同一肿瘤的内部各部分之间, 其乏氧状态也不尽相同^[1]。以往人们尝试用各种方法来评价肿瘤的乏氧特性, 以期指导放疗和评价预后, 但是这些方法或者因其具有创伤性, 临床难以推广应用或者只能提供瘤体某一部分的乏氧水平, 难以从整体评价和预测放疗效果, 使其临床应用受到极大限制。 $^{99}\text{Tc}^m\text{-4,9-二氮-2,3,10,10-四甲基十二烷-2,11-二酮肟}$ ($^{99}\text{Tc}^m\text{-4,9-diaza-2,3,10,10-tetramethyldodecan-2,11-dioxime}$, $^{99}\text{Tc}^m\text{-HL91}$) 是一种新近开发的乏氧组织显像剂, 细胞培养和动物实验结果显示: 肿瘤摄取水平与其乏氧程度呈良好的正相关^[2-5]。利用 $^{99}\text{Tc}^m\text{-HL91}$ 显像对病灶乏氧进行定性和定量检测, 可动态检测肿瘤再氧合及预测放疗疗效, 具有较其他乏氧检测技术更为突出的优势。研究表明, 肿瘤 $^{18}\text{F}\text{-FDG}$ 符合显像也可以很好的评价肿瘤的治疗效果及判断预后。本研究用 $^{99}\text{Tc}^m\text{-HL91}$ 作为乏氧显像剂, 应用 $^{18}\text{F}\text{-FDG}$ 符合显像作为对照, 探讨肿瘤放射治疗前、后的乏氧状态与放疗疗效之间的关系, 以期为临床应用 $^{99}\text{Tc}^m\text{-HL91}$ 提供实验依据, 从而可以更好地帮助临床评价疗效, 指导治疗方案。

1 材料与方法

1.1 材料

(1) 动物: 无特定病原体 (SPF) 级小鼠由西安

交通大学医学院实验动物中心提供并饲养, 选取 20 只 6 周龄健康雄性小鼠供实验用, 体质量为 (27 ± 3) g, 采用抽签方法随机分为 2 组, 每组 10 只, 另备 5 只用于腹水模型。

(2) 细胞: S180 腹水瘤细胞株由西安交通大学医学院第一附属医院分子生物中心提供, 复苏后分别接种于 5 只小鼠腹腔, 待腹水形成后, 抽取 1 ml 稀释至活瘤细胞计数大于 2×10^6 个/ml 瘤细胞悬液, 于每只小鼠右后肢皮下接种 0.2 ml。待瘤体长至 1~1.5 cm 时, 用于实验。

1.2 方法

1.2.1 $^{99}\text{Tc}^m\text{-HL91}$ 显像

$^{99}\text{Tc}^m\text{-HL91}$ 由广东希埃核医药中心提供。通过小鼠尾静脉注射 $^{99}\text{Tc}^m\text{-HL91}$ 37 MBq, 4h 后分别于放疗前、放疗后 1h、2 d 和 10 d 个时间点进行显像。显像仪器采用美国 GE Hawkeye VG SPECT 系统, 配以低能通用准直器, 矩阵 128×128 , 采集时间 150 s, 放大 1.3 倍。

1.2.2 $^{18}\text{F}\text{-FDG}$ 显像

$^{18}\text{F}\text{-FDG}$ 由广东希埃核医药中心提供, 分别于放疗前和放疗后 11d 显像。显像前 12 h 禁食, 小鼠尾静脉注射 $^{18}\text{F}\text{-FDG}$ 11.5 MBq, 30 min 后腹腔注射 0.1% 戊巴比妥钠麻醉。显像仪器采用美国 GE Hawkeye VG SPECT 系统, 配以高能符合线路准直器, 矩阵 128×128 , 采集时间 150 s, 放大 1.3 倍。

1.2.3 放射治疗

第一次 $^{99}\text{Tc}^m\text{-HL91}$ 和 $^{18}\text{F}\text{-FDG}$ 显像结束后, 对照组和实验组的小鼠分别给予 0 Gy (假照射) 和 8 Gy 的 X 线加速器照射。

1.2.4 图像处理 and 半定量分析

于图像上肿瘤部位和小鼠肺野设等大 ROI, 获得显像中 T/NT 的摄取比值 (uptaking ratio, UR)。

1.2.5 统计学处理

数据处理采用 SPSS13.0 软件, 两样本数据用均数 ± 标准差 ($\bar{x} \pm s$) 表示, 组间比较采用 *t* 检验, *P* < 0.05 为差异有统计学意义。

2 结果

(1) 放疗前和放疗后 1 h、2 d、10 d ⁹⁹Tc^m-HL91 的 UR 见表 1, 显像结果见图 1。结果表明: 放疗后不同时相的 UR 表现为依次递减趋势, 而对照组各时相的 UR 无明显递减趋势, 甚至在 2 d 时段出现 UR 增高。

表 1 S180 腹水瘤细胞小鼠放疗前和放疗后不同时相 ⁹⁹Tc^m-HL91 显像的摄取比值 (n=10)

	放疗前	放疗后		
		1 h	2 d	10 d
放疗组	3.53 ± 1.62	3.41 ± 1.42	2.55 ± 1.57 **	1.26 ± 0.03 **
对照组	3.62 ± 1.65	3.02 ± 1.94	4.10 ± 1.48	2.96 ± 2.02
<i>t</i> 值	1.231	0.513	2.272	8.475

注: 表中, *: 与放疗前比较, *P* < 0.05; **: 与对照组比较, *P* < 0.05。

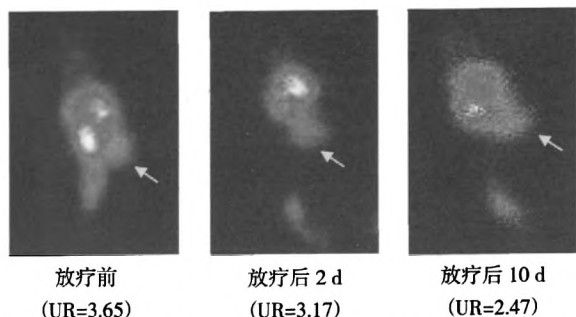


图 1 S180 腹水瘤细胞小鼠放疗前和放疗后不同时间 ⁹⁹Tc^m-HL91 显像结果 (箭头所指为瘤体部位)

(2) 放疗前和放疗后 11d ¹⁸F-FDG 显像的 UR 见表 2, 显像结果见图 2。结果表明, UR 亦呈现依次递减趋势, 与 ⁹⁹Tc^m-HL91 显像一致。而对照组的 UR 虽然也出现减低, 但变化不明显, 而且大部分实验鼠在显像前死亡。

3 讨论

肿瘤缺氧是导致肿瘤局部出现放疗不敏感和产生局部复发及远位转移的重要原因。而肿瘤缺氧存

表 2 放疗前和放疗后 ¹⁸F-FDG 显像的摄取比值 (n=10)

	放疗前	放疗后	<i>t</i> 值
放疗组	2.49 ± 1.29	1.49 ± 0.56*	2.249
对照组	2.22 ± 0.45	1.89 ± 0.08	2.083

注: 表中, *: 与放疗前比较, *P* < 0.05。

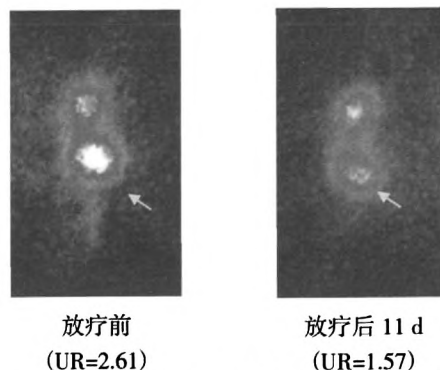


图 2 S180 腹水瘤细胞小鼠放疗前和放疗后 11d 的 ¹⁸F-FDG 显像结果 (箭头所指为瘤体部位)

在明显的异质性, 不同病理类型、同一类型的不同个体以及同一肿瘤的内部各部分之间, 其乏氧状态也不尽相同^[6-7]。正是由于肿瘤细胞的这些特点, 导致不同个体间对放疗和化疗的反应及预后出现明显差异。所以, 在活体水平上寻找一种简便、无创的评价肿瘤乏氧方法, 成为临床研究的热点之一。研究证实: ⁹⁹Tc^m-HL91 在乏氧组织中有高摄取, 其 T/NT 可达 10 倍之多^[8-9], 非常有利于临床应用。

本研究中, 放疗前和放疗后不同时相的 UR 表现为依次递减趋势, 表明放疗后肿瘤出现再氧合, 乏氧状态依次减低, 而在有氧存在的条件下, 射线对肿瘤的辐射生物学效应会增强, 肿瘤细胞对放射治疗会更敏感, 有利于肿瘤的治疗。对照组各时相的 UR 无明显递减趋势, 说明肿瘤乏氧状态无明显变化, 甚至在 2 d 时段还出现乏氧加重, 提示在未进行放射治疗的前提下, 肿瘤持续进展。同时, 放疗前和放疗后 ¹⁸F-FDG 的葡萄糖代谢显像的 UR 亦呈现依次递减的趋势, 与 ⁹⁹Tc^m-HL91 显像高度一致, 表明放疗后除肿瘤的乏氧水平减低外, 肿瘤的葡萄糖代谢活性也减低, 提示放射治疗有效地降低了肿瘤的代谢和增殖水平。虽然对照组 ¹⁸F-FDG 显像的 UR 也出现减低趋势, 但变化不明显, 无统计学意义; 而且, 大部分小鼠在显像前死亡, 表明肿瘤进展。

(下转第 248 页)

分的影像学信息^[5]。

3.2.2 MRI 表现

嗜铬细胞瘤在 T1 加权像上表现为较肝脏实质稍低的信号,如瘤内伴有出血,可表现为混杂的稍高信号, T2 加权像上呈明显不均匀高信号,多与脑脊液信号相仿,在 T2 加权脂肪抑制序列上这种表现更为明显;瘤内伴有囊性变时,信号不均匀,囊变区表现为 T1 加权明显低信号, T2 加权明显高信号,且增强扫描无强化或中等强化。T2 加权像上呈明显高信号是嗜铬细胞瘤的特征性表现。恶性嗜铬细胞瘤 MRI 增强的影像表现与良性嗜铬细胞瘤基本相似,肿瘤形态不规则,包膜亦不完整,可侵犯局部血管和邻近组织,病灶周围也可出现小的卫星结节,另外,局部淋巴结和远处转移也是诊断恶性嗜铬细胞瘤的重要依据。

嗜铬细胞瘤的影像学诊断应首选多层螺旋 CT,它在定位诊断方面有其独特的优势,但结合 MRI 多序列成像、临床体征进行综合判断,能明显提高嗜铬细胞瘤的诊断准确性。需要注意的是,少数嗜铬细胞瘤患者临床上没有自觉症状,血尿生化指标

也可在正常范围内,惟一的临床表现和影像学表现是肾上腺区肿块,对于此类患者要特别警惕隐匿型嗜铬细胞瘤的可能,应及时提醒临床医师注意,防止手术时挤压肿块引起患者突发血压升高而死亡。

参 考 文 献

- [1] 李松年,唐光健.现代全身 CT 诊断学.北京:中国医药科技出版社,2000:920-924.
- [2] Elsayes KM, Narra VR, Leyendecker JR, et al. MRI of adrenal and extraadrenal pheochromocytoma. AJR Am J Roentgenol, 2005, 184(3): 860-867.
- [3] 陈雁,欧阳汉,张洵.肾上腺嗜铬细胞瘤 MRI 与病理学表现的相关性研究.中国医学影像技术,2007,23(2): 239-241.
- [4] 曹丹庆,蔡祖龙.全身 CT 诊断学.北京:人民军医出版社,2004:525-526.
- [5] 高伟民,辛鹏,阎海波,等.多层螺旋 CT 及多平面重组诊断嗜铬细胞瘤的价值.医学影像学杂志,2007,17(5): 524-526.
- [6] 许达生,陈君禄,黄兆民.临床 CT 诊断学.广东:广东科技出版社,1998:280.
- [7] 张旭辉,夏进东,尚建敏.多层螺旋 CT 对肾上腺嗜铬细胞瘤的诊断价值.放射学实践,2009,24(8): 869-872.

(收稿日期:2011-05-26)

(上接第 219 页)

以上这些结果提示,^{99m}Tc-HL91 显像的 UR 能够较好地评价放疗前后肿瘤乏氧水平变化,这为活体上评价肿瘤的乏氧状态与放疗疗效之间的关系提供了一种潜在性的新方法,有很好的临床应用价值。

参 考 文 献

- [1] Iyer RV, Haynes PT, Schneider RF, et al. Marking hypoxia in rat prostate carcinomas with beta-D-[¹²⁵I] azomycin galactopyranoside and [^{99m}Tc] HL-91: Correlation with microelectrode measurements. J Nucl Med, 2001, 42(2): 337-344.
- [2] Siim BG, Laux WT, Rutland MD, et al. Scintigraphic imaging of the hypoxia marker (99m)technetium-labeled 2, 2'-(1, 4-diaminobutane)bis(2-methyl-3-butanone)dioxime (^{99m}Tc-labeled HL-91; Prognox): noninvasive detection of tumor response to the anti-vascular agent 5, 6-dimethylxanthenone-4-acetic acid. Cancer Res, 2000, 60(16): 4582-4588.
- [3] Zhang X, Melo T, Ballinger JR, et al. Studies of ^{99m}Tc-BnAO (HL-91): a non-nitroaromatic compound for hypoxic cell detection. Int J

Radiat Oncol Biol Phys, 1998, 42(4): 737-740.

- [4] Yutani K, Kusuoka H, Fukuchi K, et al. Applicability of ^{99m}Tc-HL91, a putative hypoxic tracer, to detection of tumor hypoxia. J Nucl Med, 1999, 40(5): 854-861.
- [5] Ballinger JR. Imaging hypoxia in tumors. Semin Nucl Med, 2001, 31(4): 321-329.
- [6] Vaupel P, Kallinowski F, Okunieff P. Blood flow, oxygen and nutrient supply and metabolic microenvironment of human tumors. Cancer Res, 1989, 49(23): 6449-6465.
- [7] 高远红,杨伟志,徐国镇.肿瘤乏氧问题的研究现状.国外医学肿瘤学分册,1999,26(5):270-273.
- [8] Okada, RD, Johnson, G, Nguyen, KN, et al. HL-91-technetium-99m: a new marker of viability in ischemic myocardium. J Nucl Cardiol, 1999, 6(3): 306-315.
- [9] Honess DJ, Hill SA, Collingridge DR, et al. Preclinical evaluation of the novel hypoxic marker ^{99m}Tc-HL91 (prognox) in murine and xenograft system in vivo. Int J Radiat Oncol Biol Phys, 1998, 42(4): 731.

(收稿日期:2011-04-06)