

病变的进展及预后状态。FHN 及骨挫伤的 ADC 增高均是由骨髓充血水肿引起骨髓内自由水增加,导致细胞外容积增加,进而使病变内水分子运动增加引起的。骨髓 DWI 能为股骨头无菌性坏死提供早期的影像学表现,还可通过 ADC 的测量对骨髓病变进行量化分析。

DWI 新技术是活体上研究细胞内水肿的唯一方法,能更准确指导临床分期和治疗。但现有的骨髓 DWI 方法尚不统一。有关序列基本是从颅脑 DWI 序列修改而来,有必要研究和开发适于 FHN 的专用检查序列。

参 考 文 献

- [1] Nonomura Y, Yagumoto M, Yoshimura R, et al. Relationship between bone marrow cellularity and apparent diffusion coefficient. *J Magn. Reson. Imaging*, 2001, 13(5): 757-760.
- [2] Raya JG, Dietrich O, Reiser MF, et al. Techniques for diffusion-

weighted imaging of bone marrow. *Eur J Radiol*, 2005, 55(1): 64-73.

- [3] Herneth AM, Friedrich K, Weidekamm C, et al. Diffusion weighted imaging of bone marrow pathologies. *Eur J Radiol*, 2005, 55(1): 74-83.
- [4] Raya JG, Dietrich O, Reiser MF, et al. Methods and applications of diffusion imaging of vertebral bone marrow. *J Magn Reson Imaging*, 2006, 24(6): 1207-1220.
- [5] Koo KH, Kim R. Quantifying the extent of osteonecrosis of the femoral head. A new method using MRI. *J Bone Joint Surg Br*, 1995, 77(6): 875-880.
- [6] 刘斯润, 朱天缘, 陈汉方, 等. MR 扩散加权成像诊断膝关节骨关节病软骨骨病变的价值. *中华放射学杂志*. 2006, 40(10): 1098-1101.
- [7] Ward R, Caruthers S, Yablon C, et al. Analysis of diffusion changes in posttraumatic bone marrow using navigator-corrected diffusion gradients. *AJR Am J Roentgenol*, 2000, 174(3): 731-734.

(收稿日期: 2009-11-28)

CT 灌注源图像在诊断超急性期缺血性脑卒中的应用价值

侯朝华 侯艳红 侯华森

【摘要】目的 探讨 CT 灌注源图像 (CTPSI) 在超急性期缺血性脑卒中诊断中的临床应用价值。**方法** 100 例急性缺血性脑卒中 (发病时间 < 9 h) 的患者行“一站式”CT 检查, 根据动脉期与静脉期 CTPSI Alberta 卒中早期 CT 评分 (ASPECTS) 的不同将 100 例患者分为 2 组: 有延迟灌注组和无延迟灌注组。分析基线平扫 CT、动脉期及静脉期 CTPSI ASPECTS, 并与随访影像 ASPECTS 进行对照。Wilcoxon 秩和检验比较动脉期 CTPSI 与静脉期 CTPSI ASPECTS 之间的统计学差异; 应用多元线性回归分析基线“一站式”CT 各个影像学形态 ASPECTS 与随访影像 ASPECTS 之间的线性依存关系。**结果** 100 例患者分为有延迟灌注组 42 例和无延迟灌注组 58 例。基线平扫 CT、动脉期、静脉期和随访影像的 ASPECTS 中位数 (最小值~最大值) 在有延迟灌注组分别为: 8.0(6.0~10.0)、7.0(1.0~8.0)、8.0(3.0~10.0)、7.5(0~10.0); 在无延迟灌注组分别为: 8.0(1.0~10.0)、7.5(1.0~10.0)、8.5(1.0~10.0)、7.0(0~10.0)。在无延迟灌注组, 动脉期与静脉期 CTPSI ASPECTS 差异无统计学意义 ($Z=-1.00, P=0.459$), 而在有延迟灌注组, 两者差异有统计学意义 ($Z=-3.08, P=0.001$)。在无延迟灌注组, 基线影像 ASPECTS (平扫 CT、动脉期及静脉期 CTPSI) 与随访影像 ASPECTS 均存在正相关 (r 值分别为 0.879、0.902、0.945, P 值均 < 0.01); 在有延迟灌注组, 静脉期 CTPSI 与随访影像 ASPECTS 的相关性最好 ($r=0.831, P=0.004$)。多元线性回归结果显示只有静脉期 CTPSI 与随访影像 ASPECTS 之间的线性关系有统计学意义: 无延迟灌注组, 标准化回归系数 $\beta=0.946, P<0.001$; 有延迟灌注组, $\beta=0.714, P=0.003$ 。**结论** CTPSI 显示无延迟灌注者不存在缺血半暗带, 提示不适合溶栓治疗; 有延迟灌注者提示存在缺血半暗带, 是溶栓治疗的重要依据之一。

【关键词】 脑血管意外; 脑缺血; 体层摄影术, X 线计算机; 灌注

DOI: 10.3760/cma.j.issn.1673-4114.2010.02.019

作者单位: 300280, 天津市大港油田总医院放射科

通信作者: 侯朝华 (E-mail: zy_19778899@sina.com)

Diagnostic value of perfusion source images in hyperacute stroke

HOU Zhao-hua, HOU Yan-hong, HOU Hua-sen.

(Department of Radiology, Tianjin Dagang Oil Field Hospital, Tianjin 300280, China)

【Abstract】 Objective To investigate the diagnostic value of CT perfusion source images (CTPSI) in acute stroke less than 9 hours. **Methods** "One-stop shop" CT examination were performed in 100 patients with symptoms of acute stroke in less than 9 hours. Patients were divided into two groups according to with and without delayed perfusion on CTPSI, and compared Alberta stroke program early CT score study (ASPECTS) scores on non-contrast CT, arterial phase CTPSI and venous phase CTPSI with follow-up imaging. The ASPECTS were analyzed on arterial phase CTPSI and venous phase CTPSI using Wilcoxon rank-sum test, then compared with the follow up imaging ASPECTS using multiple linear regressions. **Results** The median (min-max) scores of ASPECTS on NCCT, arterial phase CTPSI, venous phase CTPSI and follow-up imaging were 8.0 (6.0-10.0), 7.0 (1.0-8.0), 8.0 (3.0-10.0) and 7.5 (0-10.0) in group with delayed perfusion, respectively, and 8.0 (1.0-10.0), 7.5 (1.0-10.0), 8.5 (1.0-10.0) and 7.0 (0-10.0) in group without delayed perfusion respectively. ASPECTS scores measured on arterial phase CTPSI did not differ with venous phase CTPSI group without delayed perfusion ($Z=-1.00, P=0.459$), while there was statistic difference in group with delayed perfusion ($Z=-3.08, P=0.001$). There were significant correlation of ASPECTS scores measured on non-contrast CT, arterial phase CTPSI and venous phase CTPSI to follow-up imaging ASPECTS ($r=0.879, 0.902, 0.945, P<0.01$) in group without delayed perfusion; ASPECTS measured in venous phase CTPSI showed the best correlation to follow-up imaging ASPECTS ($r=0.831, P=0.004$) in group with delayed perfusion. Multiple linear regression showed that the correlation in only venous phase CTPSI with follow-up imaging ASPECTS was statistically significant: in group without delayed perfusion, $\beta=0.946, P<0.001$; in group with delayed perfusion, $\beta=0.714, P=0.003$. **Conclusion** Presence of delayed perfusion in CTPSI is quit important in identifying ischemic penumbra, which plays a critical role in imaging-guided thrombolytic therapy.

【Key words】 Cerebrovascular accident; Brain ischemia; Tomography, X-ray computed; Perfusion

超急性缺血性脑卒中的最有效治疗方法是溶栓治疗, 目前指导溶栓的 CT 不匹配模型主要是依据 CT 灌注参数图, CT 灌注参数图可以有效地鉴别梗死核心与半暗带^[1-2]。然而急性期脑卒中患者躁动或无意识运动不可避免, 特别是在 CT 灌注动脉期的头部运动, 会导致 CT 灌注参数图软件做不出参数图, 或伪影太明显而无法进行判读, 以及无法测量参数绝对值和相对值。本研究旨在分析 CT 灌注源图像 (CT perfusion source images, CTPSI) 在获得临床诊断和治疗所需要的影像信息中的价值。

1 对象和方法

1.1 研究对象

所有患者选自 2007 年 3 月至 2009 年 10 月在本院绿色通道急诊的超急性期缺血性脑卒中 (发病时间 < 9 h) 患者。入选标准: 年龄 18-80 岁; 美国国立卫生研究院神经功能缺损评分 ≥ 4 分; 没有卒中病史或发病前改良 Rankin 量表评分 ≤ 2 分; 前循环缺血。排除标准: 颅内出血和肿瘤; 血糖浓

度 < 2.7 mmol/L 或 > 22.2 mmol/L; 有对比剂过敏史和肾功能不全史; 影像资料不全; 美国国立卫生研究院神经功能缺损评分 ≥ 25 分。共 100 例患者符合入选标准, 其中男性 65 例, 年龄 36-77 岁 (中位年龄 57.5 岁); 女性 35 例, 年龄 50-76 岁 (中位年龄 66.0 岁), 病灶全部位于大脑中动脉分布区。所有患者均签署临床试验知情同意书和对比剂使用知情同意书, 并经本院伦理委员会批准。

1.2 检查方法

影像方案包括基线“一站式”CT 和 2-7 d 随访影像检查。基线“一站式”CT 首先行平扫 CT 排除颅内出血, 随后行 CT 灌注成像和全脑 CT 血管造影, 随访影像为平扫 CT。

“一站式”CT 采用 GE Brightspeed 16 层螺旋 CT 仪。平扫 CT 覆盖全脑; 4 层 CT 灌注成像定位于基底节水平和其上方的侧脑室体部水平, 用高压注射器经右侧肘正中静脉注入对比剂碘海醇 (含 I 剂量: 300 mg/ml) 40 ml, 流速为 8 ml/s (18 G 静脉留置针), 延迟 4 s, 层厚 1.25 mm, 重复扫

描 50 次, 电压 100 kV, 电流 180 mA; 全脑 CT 血管造影使用同一对比剂 80 ml, 注射流速 5 ml/s, 延迟 10 s, 扫描 6 s, 层厚 1.25 mm, 电压 120 kV, 电流 120 mA。

1.3 图像分析

图像分析处理使用 CT 灌注成像后处理软件获取动脉时间-密度曲线和静脉时间-密度曲线, 本研究定义动脉期 CTPSI 和静脉期 CTPSI 分别是动脉时间-密度曲线和静脉时间-密度曲线峰值时的图像。分析层面为基底节层面和其上方的侧脑室体部层面, 应用 Alberta 卒中早期 CT 评分 (Alberta stroke program early CT score, ASPECTS) 对大脑中动脉分布区缺血改变进行评估。动脉期 CTPSI 和静脉期 CTPSI 异常定义为对比剂降低的脑实质区域。由 2 名影像医师对动脉期 CTPSI 和静脉期 CTPSI 的 ASPECTS 进行盲法评定, 即评定者只知道患者症状体征位于左侧或右侧, 而不知道其他任何临床信息。至少 1 周后对随访影像行 ASPECTS。

应用 ASPECTS 评价病灶范围, 延迟灌注定义为静脉期 CTPSI ASPECTS- 动脉期 CTPSI ASPECTS ≥ 1。2 名影像医师评定是否存在延迟灌注, 结果

不一致者商议后作出评定。

1.4 统计学方法

采用 SPSS 11.5 统计学软件。Spearman 相关分析比较各个影像学形态 (平扫 CT 图像、动脉期 CTPSI、静脉期 CTPSI 和随访影像) 之间 ASPECTS 的统计学相关性; Wilcoxon 秩和检验比较动脉期 CTPSI 与静脉期 CTPSI ASPECTS 之间的统计学差异; 应用多元线性回归分析基线 “一站式” CT 各个影像学形态 ASPECTS 与随访影像 ASPECTS 之间的线性依存关系。P < 0.05 为差异有统计学意义。

2 结果

根据延迟灌注的定义, 经 ASPECTS 分析, 100 例超急性脑缺血患者分为有延迟灌注组 (42 例), 无延迟灌注组 (58 例)。本研究有延迟灌注组中 20 例采用静脉溶栓治疗, 无延迟灌注组 34 例行静脉溶栓治疗。溶栓治疗前后患者行基线 “一站式” CT 及随访 CT 检查结果见图 1、图 2。有延迟灌注组基线平扫 CT、动脉期、静脉期和随访影像的 ASPECTS 中位数 (最小值~最大值) 分别为: 8.0 (6.0~

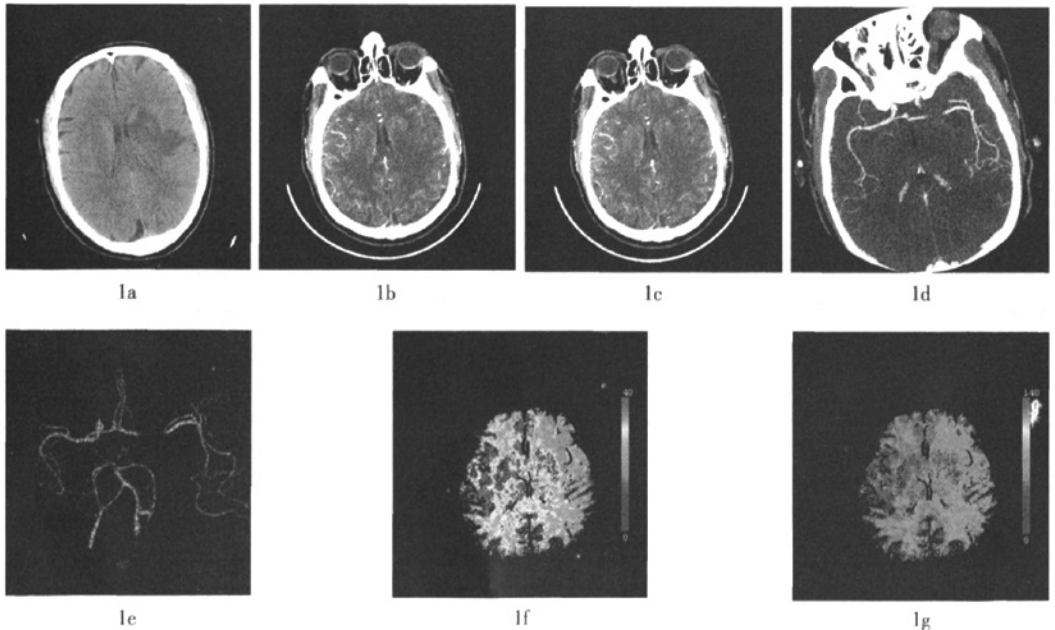


图 1 患者为男性, 52 岁, 突发右侧肢体无力 3 h 来诊 图中, 1a 为平扫 CT, 显示左侧基底节区低密度影; 1b 为 CTPSI 动脉期图像; 1c 为 CTPSI 静脉期图像, 显示左侧大脑半球呈低灌注缺血改变; 1d 为最大密度投影重建图像, 显示左侧大脑中动脉走行中断; 1e 为容积重建图像, 清晰显示左侧大脑中动脉局限闭塞; 1f、1g 为 CT 灌注图像, 显示左侧大脑半球脑血流量明显降低, 平均通过时间明显延长。

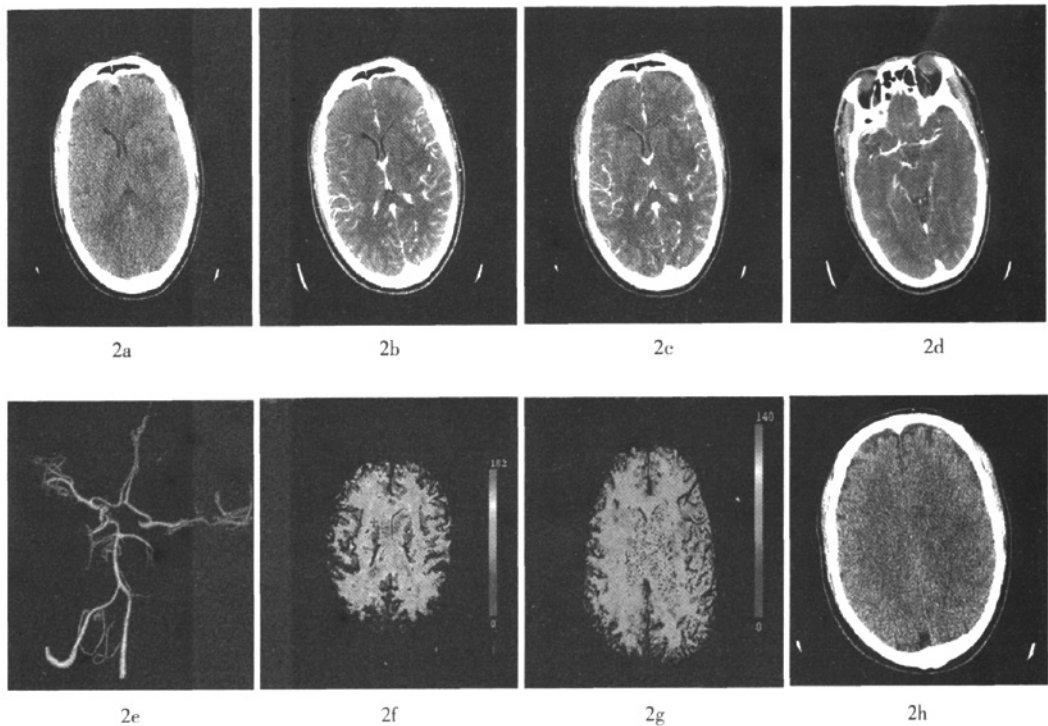


图2 同一患者接受静脉溶栓治疗后10 d复查图像 图中, 2a 为平扫 CT, 显示左侧基底节区低密度影范围较前缩小; 2b 为 CTPSI 动脉期图像; 2c 为 CTPSI 静脉期图像, 显示左右侧大脑半球灌注基本相当; 2d 为最大密度投影重建图像, 显示左侧大脑中动脉走行较连续; 2e 为容积重建图像, 清晰显示左侧大脑中动脉通畅; 2f、2g 为 CT 灌注图像, 显示双侧大脑半球脑血流量、平均通过时间基本相当, 原低灌注区消失; 2h 为随访平扫 CT 图像, 显示原左侧基底节区低密度影基本消失。

10.0)、7.0 (1.0~8.0)、8.0 (3.0~10.0) 和 7.5 (0~10.0), 无延迟灌注组分别为: 8.0 (1.0~10.0)、7.5 (1.0~10.0)、8.5 (1.0~10.0)、7.0 (0~10.0)。有延迟灌注者提示存在缺血半暗带, 是溶栓治疗的重要依据, 而无延迟灌注者不存在半暗带, 提示不适合溶栓治疗。

在无延迟灌注组, 动脉期与静脉期 CTPSI ASPECTS 差异无统计学意义 ($Z=-1.00, P=0.459$), 而在有延迟灌注组, 两者差异有统计学意义 ($Z=-3.08, P=0.001$)。在无延迟灌注组, 基线平扫 CT ($r=0.879, P<0.001$)、动脉期 CTPSI ($r=0.902, P<0.001$) 及静脉期 CTPSI ($r=0.945, P<0.001$) ASPECTS 与随访影像 ASPECTS 均呈正相关; 有延迟灌注组, 只有静脉期 CTPSI ASPECTS 与随访影像 ASPECTS 呈正相关 ($r=0.831, P=0.004$)。在无延迟灌注组, 标准化回归系数 $\beta=0.946, P<0.001$; 有延迟灌注组 $\beta=0.714, P=0.003$ 。

3 讨论

溶栓治疗无疑是超急性期缺血性脑卒中最有效的治疗手段, 目前采用的溶栓标准主要是依据梗死核心与半暗带的范围^[3-4], CTPSI 可以明确显示缺血低灌注脑组织。不管有无延迟灌注组, 平扫 CT 图像 ASPECTS 均高于动脉期 CTPSI、静脉期 CTPSI 及随访影像, 一方面, 说明平扫 CT 图像显示超早期脑缺血病灶方面存在局限性; 另一方面, 由于 CT 灌注成像应用动态扫描技术以及对对比剂增大了缺血脑组织和正常血供脑组织的对比度, 有利于早期发现缺血改变的脑组织^[5-6], 本研究结果亦证明了 CTPSI 显示缺血低灌注脑组织优于平扫 CT 图像。

有延迟灌注组中: 动脉期 CTPSI 与静脉期 CTPSI 显示低灌注范围不一致; 静脉期 CTPSI 显示低密度范围小于动脉期 CTPSI, 动脉期 CTPSI 显示

低密度的区域中,有一部分在静脉期出现延迟灌注,这部分有延迟灌注的区域即是非梗死脑组织,包括缺血半暗带和脑良性灌注不足。对于有延迟灌注,即存在可挽救脑组织的患者,需要进一步分析梗死核心的范围^[7]。静脉期 CTPSI 显示低密度范围与最终梗死范围有较好的相关性,其线性关系有统计学意义,提示静脉期 CTPSI 可以有效地预测最终梗死范围。联合应用动脉期和静脉期 CTPSI 可以判断缺血半暗带和梗死核心的范围,为溶栓治疗提供依据^[8]。

无延迟灌注组中:动脉期 CTPSI 与静脉期 CTPSI 显示的低密度范围一致,两者的 ASPECTS 差异无统计学意义,而且两者显示低密度区与随访最终梗死范围有统计学相关性,提示动脉期 CTPSI 与静脉期 CTPSI 显示的低密度区均为梗死的脑组织,不存在缺血半暗带,即没有可以挽救的脑组织。对于无延迟灌注的患者,溶栓治疗显然已无临床应用价值,此方法只会增加溶栓后出血的危险性^[9-10]。

本研究的初步结果表明,CTPSI 显示无延迟灌注者不存在缺血半暗带,提示不适合溶栓治疗;有延迟灌注者提示存在缺血半暗带,患者可以从溶栓中获益。在实际工作中,作为“一站式”CT 的一个重要组成部分,CTPSI 并没有得到足够的重视,或者说根本就被忽略了。尽管没有 CT 灌注参数图直观且容易判读,然而没有经过处理的源图像是对脑组织血流灌注情况最真实的反映,影像医师及神经内科医师有理由高度重视 CTPSI 的临床价值,特别是在无法重建出参数图的情况下,仍然不应放弃对患者的评价,可以根据 CTPSI 判读患者是否符合溶栓标准,并制定个体化治疗方案。

参 考 文 献

- [1] Barber PA, Demchuk AM, Zhang J, et al. Validity and reliability of a quantitative computed tomography score in predicting outcome of hyperacute stroke before thrombolytic therapy. ASPECTS Study Group. Alberta Stroke Programme Early CT Score. *Lancet*, 2000, 355(9216): 1670-1674.
- [2] Wintermark M, Meuli R, Browaeys P, et al. Comparison of CT perfusion and angiography and MRI in selecting stroke patients for acute treatment. *Neurology*, 2007, 68(9): 694-697.
- [3] Wintermark M, Flanders AE, Velthuis B, et al. Perfusion-CT assessment of infarct core and penumbra: a receiver operating characteristic curve analysis in 130 patients suspected of acute hemispheric stroke. *Stroke*, 2006, 37(4): 979-985.
- [4] Ezzeddine MA, Lev MH, McDonald CT, et al. CT angiography with whole brain perfused blood volume imaging: added clinical value in the assessment of acute stroke. *Stroke*, 2002, 33(4): 959-966.
- [5] González RG. Imaging-guided acute ischemic stroke therapy: From "time is brain" to "physiology is brain". *AJNR Am J Neuroradiol*, 2006, 27(4): 728-735.
- [6] Murphy BD, Fox AJ, Lee DH, et al. Identification of penumbra and infarct in acute ischemic stroke using computed tomography perfusion-derived blood flow and blood volume measurements. *Stroke*, 2006, 37(7): 1771-1777.
- [7] Hill MD, Rowley HA, Adler F, et al. Selection of acute ischemic stroke patients for intra-arterial thrombolysis with pro-urokinase by using ASPECTS. *Stroke*, 2003, 34(8): 1925-1931.
- [8] Pexman JH, Barber PA, Hill MD, et al. Use of the Alberta Stroke Program Early CT Score (ASPECTS) for assessing CT scans in patients with acute stroke. *AJNR Am J Neuroradiol*, 2001, 22(8): 1534-1542.
- [9] Pepper EM, Parsons MW, Bateman GA, et al. CT perfusion source images improve identification of early ischaemic change in hyperacute stroke. *J Clin Neurosci*, 2006, 13(2): 199-205.
- [10] Parsons MW, Pepper EM, Bateman GA, et al. Identification of the penumbra and infarct core on hyperacute noncontrast and perfusion CT. *Neurology*, 2007, 68(10): 730-736.

(收稿日期: 2009-11-25)

·读者·作者·编者·

关于投稿论文中缩略语使用的规定

关于来稿中涉及的缩略语用法,本刊规定:已被公知公认的缩略语可以不加注释直接使用,例如:DNA、RNA、ATP、PCR、RT-PCR、CT、MRI、PET、SPECT等。另外,本刊允许直接使用的与放射医学和核医学相关的缩略语如下:

¹⁸F-FDG: ¹⁸F-氟脱氧葡萄糖 (¹⁸F-fluorodeoxyglucose); ^{99m}Tc-MDP: ^{99m}Tc-亚甲基二膦酸盐 (^{99m}Tc-methylene diphosphonate); ^{99m}Tc-MIBI: ^{99m}Tc-甲氧基异丁基异腈 (^{99m}Tc-methoxyisobutylisonitrile); ^{99m}Tc-DTPA: ^{99m}Tc-二亚乙基三胺五乙酸 (^{99m}Tc-diethylenetriaminepentaacetic acid); ROI: 感兴趣区 (region of interest); T/NT: 肿瘤/非肿瘤比 (the ratio of tumor to non-tumor); SUV: 标准化摄取值 (standardized uptake value); TLD: 热释光剂量计 (thermoluminescent dosimeter) 等。

《国际放射医学核医学杂志》编辑部