

放射性榄香烯三羰基铼配合物在荷小细胞肺癌裸鼠体内的分布及其对肿瘤的生长抑制作用

付晓昉 王秀梅 许建春

【摘要】目的 观察放射性榄香烯三羰基铼(ETRC)对荷小细胞肺癌裸鼠模型的肿瘤生长抑制作用,并分析其在裸鼠体内的分布、靶向性。**方法** 以中草药有效成分 β -榄香烯为起始原料,人工合成ETRC;制备荷H128小细胞肺癌BALB/c裸鼠模型,12只荷瘤裸鼠尾静脉注射ETRC,分别在不同时间测量肿瘤组织及各器官的放射性,计算每克组织百分注射剂量率(%ID/g)。将20只荷瘤裸鼠随机分为4组:①对照组;②榄香烯治疗组;③ ^{188}Re 治疗组;④ETRC治疗组。尾静脉注射相应试剂后24d比较肿瘤的体积和质量。**结果** 给药后6h肿瘤组织的放射性最强,为 $(6.35\pm 0.33)\%$ ID/g,此时肿瘤/血液放射性比值为2.59,肿瘤/肝放射性比值为4.07,肿瘤/脾放射性比值为3.87。给药后24d,肿瘤体积和质量分别为①组: $(2.945\pm 0.567)\text{cm}^3$, $(5.438\pm 1.232)\text{g}$;②组: $(1.860\pm 0.263)\text{cm}^3$, $(4.876\pm 0.621)\text{g}$;③组: $(1.861\pm 0.896)\text{cm}^3$, $(4.691\pm 1.595)\text{g}$;④组: $(0.601\pm 0.152)\text{cm}^3$, $(1.602\pm 0.194)\text{g}$ 。ETRC治疗组显著好于其他各组。**结论** ETRC能有效抑制裸鼠小细胞肺癌的生长,对小细胞肺癌治疗有潜在的应用前景。

【关键词】 癌,小细胞;榄香烯三羰基铼;大鼠,裸

Anti-tumor effect of elemene tricarbonyl rhenium-188 complex to small cell lung cancer and its biodistribution in nude mice

FU Xiao-fang, WANG Xiu-mei, XU Jian-chun

(Department of Pharmacy, the fifth Central Hospital, Tianjin 300450, China)

【Abstract】Objective To observe the anti-tumor effect of elemene tricarbonyl rhenium-188 complex (ETRC) on small cell lung cancer (SCLC) bearing nude mice model, and also its biodistribution, tumor targeting features. **Methods** ETRC was synthesized from β -elemene, which is a active ingredient in Chinese herbal medicine. Twelve SCLC bearing nude mice were infused ETRC through tail vein. The radioactivity of tumor and diferent organs were measured in various time phase. And %ID/g was calculated. All 20 mice models were divided into four groups randomly, concluding ①Physiological saline infusion group; ②Elemene infusion group; ③ ^{188}Re infusion group; ④ETRC infusion group. Twenty four days after infusion, the volume and weight of tumors were measured and analyzed. **Results** Six hours after infusion of ETRC, the highest radioactive uptake [$(6.35\pm 0.33)\%$ ID/g] was found in tumor mass. Ratio of tumor/blood was 2.59, ratio of tumor/liver was 4.07 and ratio of tumor/spleen was 3.87. The volume and weight of tumor in four groups were: groups ①: $(2.945\pm 0.567)\text{cm}^3$, $(5.438\pm 1.232)\text{g}$; groups ②: $(1.860\pm 0.263)\text{cm}^3$, $(4.876\pm 0.621)\text{g}$; groups ③: $(1.861\pm 0.896)\text{cm}^3$, $(4.691\pm 1.595)\text{g}$; groups ④: $(0.601\pm 0.152)\text{cm}^3$, $(1.602\pm 0.194)\text{g}$ respectively. There was significant difference between ETRC infusion group and each of other groups. **Conclusion** ETRC can effectively depress the growth of tumor and it is a promising agent for the treatment of SCLC.

【Key words】 Carcinoma, small cell; Elemene tricarbonyl rhenium; Rats, nude

榄香烯是从中草药温莪术中提取的一种抗癌有效成分,具有抗瘤谱广、不良反应低等优点。体外抗肿瘤活性研究发现,榄香烯对多种肿瘤细胞的增

殖活性具有选择性抑制作用^[1-3],但是尚无体内实验报道。因此,我们将放射性 ^{188}Re 标记至榄香烯分子上,研究其在动物体内的分布及对肿瘤生长的抑制作用,为进一步研究其对肿瘤的治疗提供实验依据。

DOI: 10.3760/cma.j.issn.1673-4114.2009.06.004

作者单位: 300450,天津市第五中心医院药剂科

通信作者: 付晓昉 (E-mail: fxfj@yahoo.com.cn)

1 材料与方

1.1 实验材料

放射性榄香烯三羰基铼 (elemene tricarbonyl rhenium-188, ETRC), 由本院放射科药物研究中心惠赠; BALB/c 裸鼠, 无特殊病原体级, 雄性, 体质量为 22~26 g, 6~8 周龄, 购自军事医学科学院动物中心; 小细胞肺癌 H128 细胞株购自中国医学科学院细胞中心; FT609 型放射性测量仪为北京四新科技开发公司产品。

1.2 荷瘤裸鼠模型的建立

H128 细胞悬液 0.1 ml (含 H128 细胞 1×10^7 个) 接种于 1 只裸鼠右前肢后下方皮下, 20 d 后取接种的肿瘤组织, 剪成 0.1 cm \times 0.1 cm \times 0.2 cm 小块, 接种于 32 只裸鼠右前肢后下方皮下, 观察生长情况。

1.3 生物学分布测定

取 12 只荷瘤裸鼠, 尾静脉注射 ETRC 3 μ g 后, 于 3 h、6 h、12 h 和 48 h 各处死 3 只裸鼠, 测量血液、肝、脾、心、肾、肺、骨及肿瘤的放射性, 计算每克组织百分注射剂量率(%ID/g), 并分析肿瘤组织对 ETRC 的摄取情况。

1.4 荷瘤裸鼠的分组治疗观察

20 只裸鼠分为 4 组: ①对照组 (注射生理盐水 0.2 ml); ②榄香烯治疗组 (0.12 μ g/g); ③ ^{188}Re 治疗组 (0.12 μ g/g); ④ETRC 治疗组 (0.12 μ g/g)。待裸鼠皮下肿瘤长至直径为 0.5~0.7 cm 时, 分别尾静脉注射相应试剂, 继续观察生长情况, 用游标卡尺每 3 日测量一次肿瘤最大直径(a)和最大垂直直径(b), 计算肿瘤体积(V), $V = \pi/6 \times [(a+b)/2]^3$, 记录肿瘤生长情况。24 d 后处死裸鼠, 测肿瘤组织质量。

1.5 统计学处理

采用 SPSS13.0 软件, 对组间肿瘤体积大小和质量行单因素方差分析。

2 结果

2.1 ETRC 在裸鼠体内的分布

ETRC 在裸鼠体内的分布见表 1。可见 6 h 肿瘤摄取 ETRC 量最高, 为 (6.35 \pm 0.33) %ID/g, 此时肿瘤/血液放射性比值为 2.59, 肿瘤/肝放射性比值为 4.07, 肿瘤/脾放射性比值为 3.87。

2.2 不同治疗方法裸鼠肿瘤生长曲线比较

4 组荷瘤裸鼠尾静脉注射相应试剂后每 3 日记

录肿瘤体积, 观察生长情况, 由图 1 可知 ETRC 治疗组肿瘤生长较慢, 其他各组肿瘤生长较快。

表 1 放射性榄香烯在荷小细胞肺癌裸鼠体内各脏器的分布(%ID/g)

器官	时间点			
	3 h	6 h	12 h	48 h
肿瘤	2.14 \pm 0.15	6.35 \pm 0.33	3.95 \pm 0.20	2.06 \pm 0.15
血液	6.92 \pm 0.41	2.45 \pm 0.10	2.22 \pm 0.10	1.10 \pm 0.08
肝	2.74 \pm 0.22	1.56 \pm 0.13	1.22 \pm 0.13	0.63 \pm 0.05
脾	2.60 \pm 0.26	1.64 \pm 0.18	1.06 \pm 0.04	0.43 \pm 0.02
心脏	1.15 \pm 0.09	0.96 \pm 0.09	0.45 \pm 0.04	0.78 \pm 0.02
肾	2.18 \pm 0.30	1.28 \pm 0.15	0.82 \pm 0.08	0.56 \pm 0.08
肺	2.56 \pm 0.30	1.75 \pm 0.04	0.97 \pm 0.09	0.38 \pm 0.03

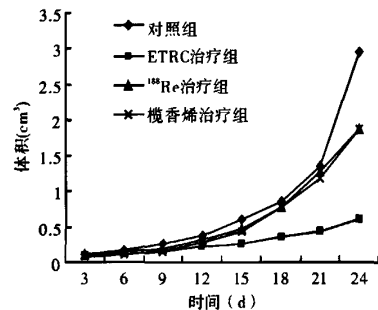


图 1 不同治疗方法的荷小细胞肺癌裸鼠肿瘤生长曲线

2.3 不同治疗方法的裸鼠肿瘤体积和质量比较

不同治疗方法后 24 d 处死裸鼠, 对肿瘤体积及质量进行测量。ETRC 组与其他 3 组间的肿瘤质量有统计学差异 ($F=3.85, P<0.05$), 而其他 3 组间两两比较, 均无统计学差异 ($F=1.13, P>0.05$) (表 2)

表 2 不同方法治疗后 24 d 荷小细胞肺癌裸鼠各组肿瘤质量与体积比较($\bar{x} \pm s$)

	肿瘤体积 (cm ³)	肿瘤质量 (g)
对照组	2.945 \pm 0.567	5.438 \pm 1.232
榄香烯治疗组	1.860 \pm 0.263	4.876 \pm 0.621
^{188}Re 治疗组	1.861 \pm 0.896	4.691 \pm 1.595
放射性榄香烯治疗组	0.601 \pm 0.152**	1.602 \pm 0.194**

*: 与对照组比较, $F=4.01, P<0.05$; *: 与榄香烯治疗组比较, $F=3.11, P<0.05$; **: 与 ^{188}Re 治疗组比较, $F=4.12, P<0.05$

3 讨论

癌症的靶向治疗是 21 世纪发展的重点之一, 大多用来治疗实体瘤, 比如乳腺癌、大肠癌、肺癌等, 其优点是靶向癌细胞治疗而较少危害到正常细胞。mTOR 一种雷帕霉素在哺乳动物细胞内作用的

动脉内侧壁切线；③海绵窦内侧静脉丛间隙存在；④海绵窦内颈内动脉被肿瘤包绕在 25% 以下。而侵袭性垂体腺瘤的 MRI 影像学表现包括：①肿瘤超过颈内动脉外侧壁切线；②海绵窦外侧静脉丛间隙消失；③3 个或 3 个以上海绵窦静脉丛间隙消失；④窦内颈内动脉被包绕在 50% 以上，甚至被完全包裹。另外，海绵窦外侧壁膨隆很可能提示侵袭性垂体腺瘤^[7-9]。

鉴于上述原因，侵袭性垂体腺瘤的判定主要根据影像学表现和术中所见来诊断。随着对侵袭性垂体腺瘤发生机制的深入研究，一些与增殖和侵袭性相关的分子生物学标志物不仅可以作为侵袭性垂体腺瘤诊断的重要参考指标，为临床医师指导治疗和判断预后提供重要信息，也为今后侵袭性垂体腺瘤的治疗带来了新的希望。

参 考 文 献

- [1] Jefferson G. Extrasellar extensions of pituitary adenomas. Proc R Soc Med. 1940, 33(3): 433-458.
[2] Wilson CB. A decade of pituitary microsurgery: The Herbert

Olivercronalecture. J Neurosurg, 2009, 61(5): 814-833.

- [3] Knosp E, Steiner E, Kitz K, et al. Pituitary adenomas with invasion of the cavernous sinus space: a magnetic resonance imaging classification compared with surgical findings. Neurosurgery, 2007, 33(4): 610-7. discussion 617-618.
[4] Wilson CB. Neurosurgical management of large and invasive pituitary tumors//Tindall CT, Collins WF. Clinical management of pituitary disorders. New York: Raven Press, 2009: 335-342.
[5] Oruckaptan HH, Senmesvim O, Ozcan OE, et al. Pituitary adenomas: results of 684 surgically treated patients and review of the literature. Surg Neurol, 2000, 53(3): 211-219.
[6] Meij BP, Lopes MB, Ellegala DB, et al. The long-term significance of microscopic dural invasion in 354 patients with pituitary adenomas treated with transsphenoidal surgery. J Neurosurg, 2002, 96(2): 195-208.
[7] Scotti G, Yu C, Dillon WP, et al. MR imaging of cavernous sinus involvement by pituitary adenoma. AJNR, 2009, 9(1): 657.
[8] Vieira JO Jr, Cukiert A, Liberman B. Evaluation of magnetic resonance imaging criteria for cavernous sinus invasion in patients with pituitary adenomas: logistic regression analysis and correlation with surgical findings. Surg Neurol, 2006, 65(2): 130-135.

(收稿日期: 2009-09-29)

(上接第 336 页)

蛋白激酶的主要功能是为细胞增生传递信号以及维持细胞周期的进行。mTOR 分子接收来自其上游(细胞膜表面生长因子及其受体)的讯息,它扮演着枢纽的角色, mTOR 分子活化之后,可以带动下游一系列的细胞讯息传递,进一步促使细胞产生分化或分裂。而在肿瘤细胞中,这样的调节机制出现了失调现象,会导致肿瘤细胞不正常的增生及分化不良^[4], mTOR 在肿瘤组织中的表达和活性显著高于癌旁组织和正常组织,因此, mTOR 分子为研究抗癌药物的靶治疗提供了一个理想的目标。世界著名杂志“Nature”, “Science”, “Cell”不断发表 mTOR 与恶性肿瘤的相关报道,并将其列为开发研制新型抗肿瘤药物战略决策的重要研究目标。有研究报道, 榄香烯脂肪(环)胺衍生物的体外抗癌活性远高于榄香烯,并对 mTOR 有较强的抑制作用,有很好的选择性^[5]。本研究通过合成的 ETRC 配合物发现,其作用高于榄香烯,并对肿瘤

组织具有选择性。

参 考 文 献

- [1] 周洪语,沈建康,侯菊生,等. 榄香烯诱导神经胶质瘤细胞凋亡的实验研究. 癌症, 2003, 22(9): 959-963.
[2] 周欣,李龙云,郭子建. 榄香烯乳对肺腺癌 A549 细胞 hnRNA A2B1 的 mRNA 及蛋白表达的影响. 临床肿瘤学杂志, 2004, 9(3): 229-231.
[3] 方琴,孙等军,王季石. 榄香烯对人实体瘤与非实体瘤作用的差异性研究. 中国药师, 2004, 7(8): 579-581.
[4] Asnaghi L, Bruno P, Priulla M, et al. mTOR: a protein kinase switching between life and death. Pharmacol Res, 2004, 50(6): 545-549.
[5] Han S, Khuri FR, Roman J. Fibronectin stimulates non-small cell lung carcinoma cell growth through activation of Akt/mammalian target of rapamycin/S6 kinase and inactivation of LKB1/AMP-activated protein kinase signal pathways. Cancer Res, 2006, 66(1): 315-323.

(收稿日期: 2009-03-19)